

## Leiomioma intraligamentario degenerado como simulador de patología maligna de ovario. Reporte de un caso.

Ernesto Lara,<sup>1</sup> Dariela Perdomo,<sup>2</sup> Héctor González.<sup>3</sup>

### RESUMEN

Los leiomiomas son tumores mesenquimatosos benignos que se presentan como la neoplasia uterina más común en mujeres en edad reproductiva. Según su crecimiento, se puede ver comprometido su aporte sanguíneo, ocurriendo cambios degenerativos por la carencia de oxígeno, lo cual le confiere un aspecto atípico que puede generar confusión con el diagnóstico. Se describe caso de paciente de 47 años de edad, quien consulta por aumento progresivo de volumen de circunferencia abdominal de 7 meses de evolución, referida a la consulta de ginecología oncológica por gran masa tumoral retrouterina de probable origen ovárico con elevado riesgo de malignidad. Luego de realizar estudios preoperatorios es llevada a quirófano, obteniéndose como diagnóstico definitivo, leiomioma con degeneración hialina e hidrópica focal. Los leiomiomas con cambios degenerativos pueden simular tumores malignos de ovario, por lo cual deben ser considerados como un diagnóstico diferencial antes de intervenciones quirúrgicas por tumores abdominopélvicos de gran tamaño.

**Palabras clave:** Leiomioma, Degeneración Hialina, Degeneración Hidrópica, Simulador.

**Degenerated intraligamentary leiomyoma as a simulator of malignant ovarian pathology. Report of a case.**

### SUMMARY

Leiomyomas are benign mesenchymal tumors that occur as the most common uterine neoplasm in women of reproductive age. Depending on its growth, its blood supply may be compromised, causing degenerative changes due to lack of oxygen, which gives it an atypical appearance that may cause confusion with the diagnosis. The case of a 47-year-old patient is described, who consults for a progressive increase in the volume of abdominal circumference of 7 months of evolution, referred to the gynecology oncology consultation due to a large retrouterine tumor mass of probable ovarian origin with a high risk of malignancy. After performing preoperative studies, she was taken to the operating room, obtaining as a definitive diagnosis, leiomyoma with hyaline and focal hydropic degeneration. Leiomyomas with degenerative changes can simulate malignant ovarian tumors, which is why they should be considered as a differential diagnosis before surgical interventions for large abdominopelvic tumors.

**Keywords:** Leiomyoma, Hyaline Degeneration, Hydropic Degeneration, Simulator.

## INTRODUCCIÓN

Un leiomioma o fibroma es un tumor mesenquimatoso benigno que se presenta como la neoplasia uterina más común con una prevalencia del 20 % al 30 % en mujeres en edad reproductiva (1). Su tamaño es

variable, a medida que crecen y superan su suministro de sangre, pueden provocarse cascadas de reacciones inflamatorias y cambios isquémicos que resultan en varios tipos de degeneración, como la degeneración hialina, quística, mixoide o roja (2).

Los leiomiomas presentan una apariencia propia fácilmente reconocible mediante las técnicas de imágenes habituales. Sin embargo, en ocasiones, el aspecto es atípico debido a los cambios degenerativos, lo cual puede provocar confusión y error en el diagnóstico (3).

<sup>1</sup>Ginecólogo Oncólogo, Ginecólogo Obstetra. Adjunto del Servicio de Ginecología Hospital "Dr. Domingo Luciani", Caracas, Venezuela. <sup>2</sup> Residente de 3er año de Ginecología y Obstetricia, Universidad Central de Venezuela. Hospital "Dr. Domingo Luciani". <sup>3</sup>Anatomopatólogo. Caracas, Venezuela. Correo para correspondencia: ernestolarav@gmail.com

**Forma de citar este artículo:** Lara E, Perdomo D, González H. Leiomioma intraligamentario degenerado como simulador de patología maligna de ovario. Reporte de un caso. Rev Obstet Ginecol Venez. 84(3):339-343. DOI: 10.51288/00840316

A continuación, se presenta un caso clínico correspondiente a un leiomioma intraligamentario con degeneración hialina e hidrópica, como simulador de tumor ovárico maligno.

## CASO CLÍNICO

Paciente femenino de 47 años de edad, quien refería aumento progresivo de volumen abdominal, de 7 meses de evolución, acompañado de dolor de leve intensidad en hipogastrio. Al examen físico, se encontró abdomen globoso a expensas de panículo adiposo y tumoración que se extiende desde la sínfisis del pubis hasta epigastrio de aproximadamente 30 cm, sólida, de bordes regulares, móvil, no dolorosa. Los genitales externos estaban normoconfigurados, al examen con espéculo se observó la vagina sin lesiones, el cuello uterino eutrófico, desplazado anteriormente sin lesiones macroscópicas. A la palpación bimanual, se evidenció tumoración anteriormente descrita no pudiendo delimitar el fondo uterino ni el origen de la tumoración. Al tacto rectal los parametrios estaban laxos.

El ultrasonido abdominopélvico mostró el útero con medidas: longitudinal 94 mm, anteroposterior 25 mm y transversal 47 mm. El miometrio era homogéneo, con bordes regulares, el endometrio de 4 mm de espesor. Se observó la presencia de gran masa retrouterina multilocular, con componente sólido, mayor de 20 cm, de bordes regulares bien definidos, al *doppler color score* 4, sin evidencia de ascitis (figura 1). Se planteó el diagnóstico de tumor abdominopélvico de probable origen ovárico con elevado riesgo de malignidad, ORADS 5 (*Ovarian-Adnexal Reporting & Data System*), y fue referida a la consulta de ginecología oncológica. Los resultados de marcadores tumorales se encontraban dentro de límites normales, reportando: CA 125: 13,97 U/ml, antígeno carcinoembrionario: 0,73 U/ml, CA19-9: 10,25 U/ml.

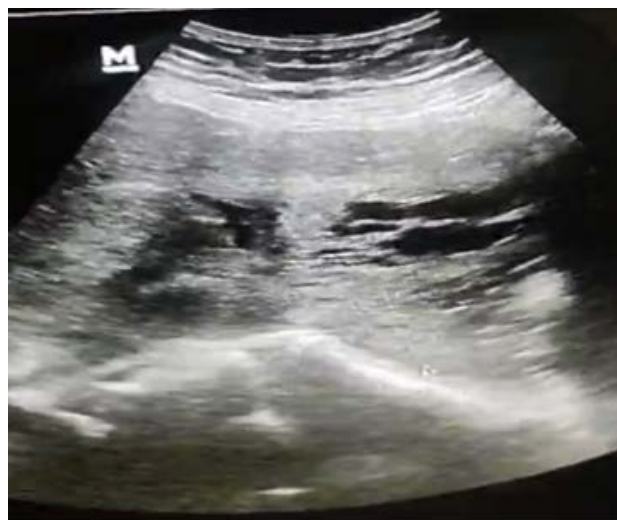

Figura 1. Ultrasonido pélvico, tumor retrouterino.

La tomografía axial computarizada (TAC) de abdomen y pelvis con doble contraste reportó: lesión de ocupación de espacio (LOE) sólido quístico, tabicado que ocupa pelvis y hemiabdomen causando compresión de uréter derecho con uretrohidronefrosis. Compresión y desplazamiento de útero hacia la izquierda (figuras 2 y 3).

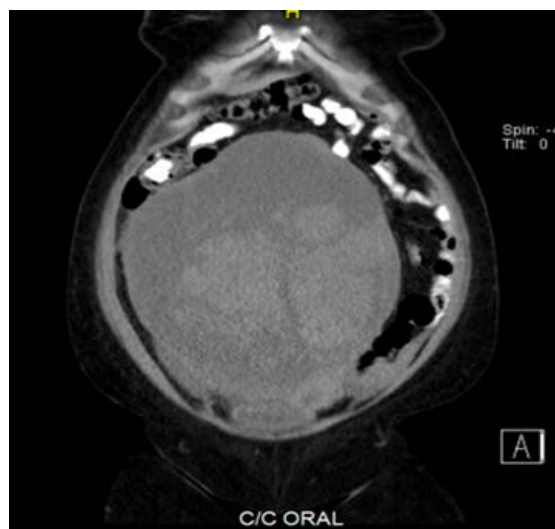


Figura 2. TAC Abdomen y pelvis con doble contraste, corte coronal.

*LEIOMIOMA INTRALIGAMENTARIO DEGENERADO COMO SIMULADOR DE PATOLOGÍA MALIGNA DE OVARIO. REPORTE DE UN CASO.*

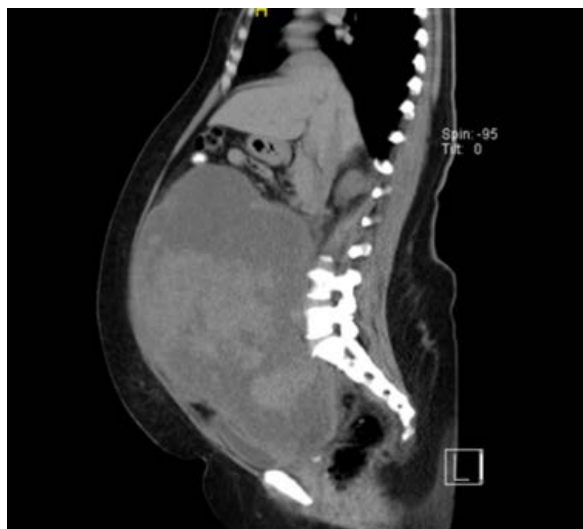


Figura 3. TAC Abdomen y pelvis con doble contraste, corte sagital.

Fue llevada a mesa operatoria para laparotomía exploradora con corte congelado, realizándose incisión media infra- y supraumbilical. Se encontró gran tumoración abdominopélvica, de 30 x 20 cm, predominantemente sólida, con áreas quísticas, parauterina derecha intraligamentaria, ambos ovarios y trompas uterinas normales, útero rechazado hacia adelante y a la izquierda, de 12 cm de longitud y 5 cm de diámetro transverso. El resto de la cavidad abdominal y pélvica sin hallazgos patológicos. Se realizó exéresis de tumor intraligamentario e hysterectomía abdominal total más salpingooforectomía derecha (figuras 4 y 5).

El corte congelado fue reportado como diferido. La biopsia definitiva de tumor intraligamentario reportó neoplasia de células fusiformes de origen miógeno sugestivo de leiomioma celular con degeneración hialina e hidrópica focal; útero con leiomioma intramural y endometrio de patrón proliferativo; ovario y trompa uterina derecha sin evidencia de malignidad. La evolución posoperatoria fue satisfactoria y sin complicaciones.

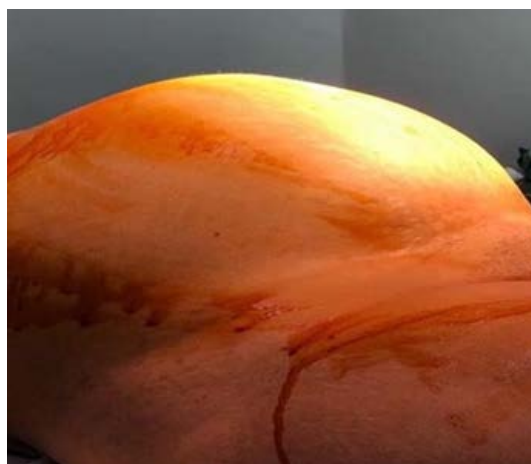

Figura 4. Aspecto del abdomen del paciente, previo al inicio de la cirugía

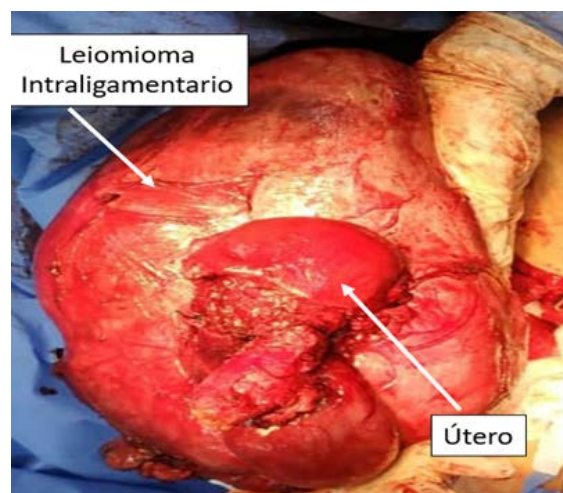


Figura 5. Especimen quirúrgico

## DISCUSIÓN

Los leiomiomas o fibromas están compuestos de músculo liso rodeado por una pseudocápsula y se caracterizan por su localización: submucosa, intramural o subserosa que puede simular masas anexiales (1). Según su crecimiento, se puede ver comprometido su aporte sanguíneo, ocurriendo en ese momento algún cambio de tipo degenerativo por la carencia de oxígeno (4).

Los leiomiomas uterinos frecuentemente sufren cambios degenerativos, siendo el 10 % de todos los leiomiomas variantes histopatológicas o mostrando diferentes formas de degeneración (5). Las principales variantes de degeneración son hialina (en el 60 % de los casos), mixoide, hemorrágica, hidrópica y quística (2, 6 - 8). En el presente caso se trató de un leiomioma con degeneración hialina, al igual que la mayor parte de la literatura, y degeneración hidrópica focal.

Los casos típicos de leiomioma son fáciles de identificar radiológicamente, sin embargo, los leiomiomas uterinos alterados por cambios degenerativos pueden diagnosticarse erróneamente. En la ecografía, los leiomiomas se caracterizan por masas hipoecoicas homogéneas o heterogéneas, pero con la degeneración quística, un leiomioma puede tener una apariencia variada. Puede simular un quiste ovárico, un endometrioma o un absceso (9, 10). Hay pocos informes de casos de leiomiomas degenerativos que imiten carcinomas de ovario (11 – 14).

La técnica de imagen para el diagnóstico inicial es la ecografía, que es la menos invasiva y la más costo-efectiva (13,15). Siempre es necesario asociar la vía abdominal porque evita que los leiomiomas que no sean accesibles por vía vaginal pasen inadvertidos (3). Pero es posible que la ecografía no pueda determinar los detalles necesarios para diferenciar entre una masa uterina y ovárica de gran tamaño debido a muchos factores, como un campo de visión limitado y la incapacidad de ver la relación de una masa grande con el útero y el ovario para determinar su origen. La tomografía computarizada no puede distinguir entre miometrio sano y leiomioma, a menos que estén calcificados o necróticos. La resonancia magnética puede definir claramente la anatomía del útero y los ovarios, pero su costo limita su uso (1). En el presente caso, no pudo realizarse resonancia magnética nuclear debido al costo, con la ecografía y la tomografía computarizada realizadas se planteó el diagnóstico

preoperatorio de tumor de ovario con riesgo elevado de malignidad (ORADS 5), lo cual desvió el diagnóstico preoperatorio hacia una probable lesión maligna de origen ovárico.

El primer diagnóstico diferencial de una gran masa quística con septos irregulares y componentes sólidos que llenan la cavidad pélvica es la malignidad ovárica. Esto se puede descartar visualizando ovarios normales o continuidad de la masa con el útero en las imágenes. La ausencia de ascitis y marcadores tumorales elevados pueden favorecer el diagnóstico de leiomioma. Se recomienda la resonancia magnética como estudio de imagen en el diagnóstico preoperatorio en todos los casos en los que hay masas quísticas de gran tamaño y no se visualicen los anexos uterinos (16).

## CONCLUSIONES

Los leiomiomas presentan imágenes típicas en la mayor parte de los casos, pero cuando existen cambios degenerativos pueden simular tumores malignos de ovario, lo cual debe ser considerado como un diagnóstico diferencial antes de intervenciones quirúrgicas por tumores abdominopélvicos de gran tamaño.

**Sin conflictos de interés.**

## REFERENCIAS

1. Bhuyar S, Sontakke B, Rajbhara PM. Degenerated fibroid - a diagnostic challenge. *Int J Reprod Contracept Obstet Gynecol.* 2017; 6(1):292-294. DOI:10.18203/2320-1770.ijrcog20164677.

*LEIOMIOMA INTRALIGAMENTARIO DEGENERADO COMO SIMULADOR  
DE PATOLOGÍA MALIGNA DE OVARIO. REPORTE DE UN CASO.*

2. Rosai J. Rosai and Ackerman's Surgical Pathology: Female Reproductive System: Vulva, Vagina, Uterus, Fallopian tubes, Ovary, Placenta. 10th ed. Londres: Mosby, 2011.
3. Ruiz L, Hernández M, Villalobos FJ, Abad C, Parra MA, Ramón y Cajal JM, *et al.* Caso de un leiomioma quístico gigante que simula una tumoración ovárica. *Prog Obstet Ginecol* [Internet]. 2016 [consultado 8 de diciembre de 2023];59(3):166-169. Disponible en: [https://sego.es/documentos/progresos/v59-2016/n3/09\\_PracticaClinica\\_Ruiz\\_esp.pdf](https://sego.es/documentos/progresos/v59-2016/n3/09_PracticaClinica_Ruiz_esp.pdf)
4. Díaz R, Pérez J, Castellanos J, Aguilar CE, Martínez C. Tratamiento laparoscópico de una paciente con un leiomioma uterino gigante cavitado, con cambio degenerativo mucomixoide. *Ginecol Obstet Mex.* 2022; 90 (9): 786-793. DOI: 10.24245/gom.v90i9.7075
5. Akkour K, Alhulwah M, Alqahtani N, Arafah MA. A Giant Leiomyoma with Massive Cystic Hydropic Degeneration Mimicking an Aggressive Neoplasm: A Challenging Case with a Literature Review. *Am J Case Rep*, 2021; 22: e929085 DOI: 10.12659/AJCR.929085.
6. Horta M, Cunha TM, Oliveira R, Magro P. Hydropic leiomyoma of the uterus presenting as a giant abdominal mass. *BMJ Case Rep.* 2015;2015:bcr2015211929. DOI: 10.1136/bcr-2015-211929.
7. Awad EE, El-agwani AS, Elhabashy AM, El-zarka A, Abdel AS. A giant uterine myometrium cyst mimicking an ovarian cyst in pregnancy: An uncommon presentation of hydropic degeneration of uterine fibroid. *Egypt J Radiol Nucl Med.* 2015;46(2):529-534. DOI: 10.1016/j.ejrnm.2015.03.003
8. Clement PB, Young RH, Scully RE. Diffuse, perinodular, and other patterns of hydropic degeneration within and adjacent to uterine leiomyomas. *Problems in differential diagnosis.* *Am J Surg Pathol.* 1992;16(1):26-32. DOI: 10.1097/00000478-199201000-00004.
9. Reddy NM, Jain KA, Gerscovich EO. A degenerating cystic uterine fibroid mimicking an endometrioma on sonography. *J Ultrasound Med.* 2003;22(9):973-6. DOI: 10.7863/jum.2003.22.9.973.
10. Di Salvo DN. Sonographic imaging of maternal complications of pregnancy. *J Ultrasound Med.* 2003;22(1):69-89. DOI: 10.7863/jum.2003.22.1.69.
11. Low SC, Chong CL. A case of cystic leiomyoma mimicking an ovarian malignancy. *Ann Acad Med Singap* [Internet]. 2004 [consultado 8 de diciembre de 2023];33(3):371-4. Disponible en: <https://www.annals.edu.sg/pdf200405/V33N3p371.pdf>
12. Gajewska M, Kosińska-Kaczyńska K, Marczevska J, Kamiński P. [Huge uterine leiomyoma with degenerative changes mimicking ovarian carcinoma--a case report]. *Ginekol Pol.* 2013;84(2):147-50. Polaco. DOI: 10.17772/gp/1556.
13. Aydin C, Eriş S, Yalçın Y, Sen Selim H. A giant cystic leiomyoma mimicking an ovarian malignancy. *Int J Surg Case Rep.* 2013;4(11):1010-2. DOI: 10.1016/j.ijscr.2013.08.018.
14. Kaushik C, Prasad A, Singh Y, Baruah BP. Case series: Cystic degeneration in uterine leiomyomas. *Indian J Radiol Imaging.* 2008;18(1):69-72. DOI: 10.4103/0971-3026.35820.
15. McLucas B. Diagnosis, imaging and anatomical classification of uterine fibroids. *Best Pract Res Clin Obstet Gynaecol.* 2008;22(4):627-42. DOI: 10.1016/j.bpobgyn.2008.01.006.
16. Prabhu JK, Samal S, Chandrasekar S, Subramani D, Rajamanickam S. A massive degenerative leiomyoma mimicking an ovarian tumor: a diagnostic dilemma. *J Gynecol Surg.* 2021;37(1). DOI:10.1089/gyn.2020.0118

Recibido 28 de diciembre de 2023  
Aprobado 30 de marzo de 2024