

# Angiomixoma agresivo pélvico. Manejo en el Servicio Oncológico Hospitalario (IVSS). Revisión de la literatura.

Diego Díaz<sup>1</sup>, Loreta Di Giampiettro Loreta<sup>2</sup>, Franco Calderaro Di Ruggiero<sup>3</sup>, Juan Lobo<sup>4</sup>, Jorge Hoegl<sup>1</sup>, Anthony López<sup>1</sup>.

## RESUMEN

*El angiomixoma agresivo, es una neoplasia de estirpe mesenquimal benigna a pesar del adjetivo de agresivo, en vista de su gran vascularización y potencial de recaída en casos de cirugía con márgenes comprometidos. La cirugía es el pilar fundamental del tratamiento, no descartándose otras opciones terapéuticas como el uso de análogos de GnRH y la radioterapia, en especial en los casos de recaídas. Se presenta el primer caso reportado en la institución y segundo a nivel nacional. Se trata de una paciente de 39 años de edad con aumento de la circunferencia abdominal de larga data, palpándose tumoración de 30 x 20 cm multilobulada, blanda, móvil, no dolorosa. Luego de los estudios correspondientes, es llevada a quirófano con el diagnóstico presuntivo de tumor de ovario. La biopsia definitiva lo concluye como angiomixoma agresivo. La paciente evoluciona de satisfactoriamente y actualmente se mantiene asintomática. Se realiza una revisión de la literatura.*

*Palabras clave: Angiomixoma, Tumor pélvico, Tumor mesenquimal.*

## SUMMARY

*The aggressive angiomyxoma is a neoplasm of benign mesenchymal lineage, despite the adjective aggressive in view of its great vascularity and its potential for relapse in cases of surgery with involved margins. Surgery is the mainstay of treatment, thus not ruling out other treatment options, such as the use of GnRH analogues and radiotherapy, especially relapse cases. We present the first case reported in our institution and the second case at the national level. It is a 39-year-old patient with increased abdominal circumference of long standing, palpating a tumor of 30 x 20 cm multilobulated soft, mobile, non-painful, after the corresponding studies, presumptive diagnosis was ovarian tumor and surgery was performed. The biopsy concludes an aggressive angiomyxoma. The patient progressed satisfactorily and is currently asymptomatic. We review of the literature.*

*Keywords: Angiomyxoma, pelvic tumor, mesenchymal neoplasm.*

## INTRODUCCIÓN

El angiomixoma agresivo pélvico es una neoplasia mesenquimal que se origina del tejido conectivo de la pelvis menor o del periné, aunque ha sido descrito también en vagina, cavidad uterina, vejiga, retroperitoneo, espacio isquiorrectal, recto y extremidades inferiores, y que presenta crecimiento lento (1). El término angiomixoma agresivo (AA) fue propuesto por Steeper y col. (2), en 1983, describiéndolo como una neoplasia mesenquimal de crecimiento lento y de aspecto mixoide. Una de las características importantes, desde el punto de vista

<sup>1</sup>Residente II del posgrado de Ginecología Oncológica, Servicio Oncológico Hospitalario (IVSS), Caracas, Venezuela. <sup>2</sup>Adjunto del Servicio de Ginecología Oncológica, Servicio Oncológico Hospitalario (IVSS), Caracas, Venezuela. <sup>3</sup>Director del posgrado de Cirugía Oncológica, Coordinador de Ginecología Oncológica. Servicio Oncológico Hospitalario (IVSS), Caracas, Venezuela. <sup>4</sup>Ginecólogo Oncólogo, egresado del Servicio Oncológico Hospitalario (IVSS), Caracas, Venezuela. Trabajo presentado en el XXXII Congreso Nacional de Obstetricia y Ginecología, realizado en la ciudad de Caracas del 22 al 25 de marzo 2017, en la modalidad de trabajos libres, como comunicación oral.

histológico, es la proliferación de vasos sanguíneos y la presencia de fibroblastos y miofibroblastos fusiformes en un estroma mixoide (3).

La relación mujer/hombre es 6:1, siendo más frecuente durante la edad reproductiva, aunque muestra un rango de edad de presentación muy amplio, que oscila entre 11 y 82 años, con un pico de incidencia entre la tercera y quinta décadas de la vida (4). El cuadro clínico del AA es variable dado que son tumores grandes con crecimiento lento. Los síntomas son inespecíficos y pueden incluir la sensación de masa palpable, que los pacientes refieren como pesadez, o de incomodidad en pelvis (1).

El tratamiento de elección del AA es la resección quirúrgica; si se realiza completa es curativa en 100 % de los casos, aunque se han descrito tasas de recurrencia hasta en un 72 % (3).

Se presenta un caso de una paciente en quien se sospechaba de tumor abdomino-pélvico de probable origen ovárico. Los hallazgos intraoperatorios y la biopsia peroperatoria orientaron hacia otra etiología y la biopsia definitiva concluyó como angiomioma agresivo, constituyendo el primer caso reportado en el Servicio de Ginecología Oncológica, Servicio Oncológico Hospitalario (IVSS)

## CASO CLÍNICO

Paciente de 39 años de edad, 6G 4P 1C 1A, quien cursaba con aumento de volumen abdominal de 30 meses previos a su evaluación inicial en febrero de 2016, sin concomitantes. Acudió a consulta y se evidenció, al examen físico, el abdomen aumentado de volumen, palpándose tumoración de 30 x 20 cm multilobulada blanda, móvil, no dolorosa. Los genitales externos estaban normo configurados, no se logró realizar la evaluación de la vagina con el espéculo debido a la presencia de una masa extrínseca que desplazaba la pared vaginal posterior e impedía la entrada del espéculo vaginal. Al tacto vaginal, se palparon las paredes lisas, sin lesiones en la mucosa, pero se palpó una tumoración blanda que desplazaba la pared posterior de la misma, de bordes lisos, blandos, que se continuaba con la descrita previamente a nivel

abdominal. No se logró precisar el cuello uterino ni el útero. Al tacto rectal, se palpó tumoración a 8 cm de margen anal, blanda, de bordes lisos, que comprimía y desplazaba la pared anterior de recto, ocluyendo la luz del mismo en 40 %. Se solicitaron estudios de endoscopia, tanto superior como inferior, sin evidencia de lesiones. También se solicitaron marcadores tumorales, en los que se observó discreta elevación del Ca 125 (40,6 U/mL). En la ecografía transvaginal, se evidenciaron lesiones ocupantes de espacio parauterinas bilaterales, heterogéneas, con abundante vascularización, la derecha de 105 x 85,3 x 98,2 mm y la izquierda de 90,1 x 75,7 x 79,5 mm. En la tomografía (TC) abdomino-pélvica, se apreció lesión ocupante de espacio abdomino-pélvica bilateral multilobulada, con múltiples septos, que rodeaba el útero, heterogénea, posteriormente estaba en relación con la aorta y la vena cava inferior; se apreciaba compresión de vejiga y de recto (Figura 1). Se discutió en reunión de servicio y se planteó realizar laparotomía exploradora y corte congelado. Durante el acto quirúrgico, practicado en marzo de 2016, se realizó laparotomía media xifopúbica y se evidenció tumor abdomino-pélvico retroperitoneal, de 40 x 40 x 30 cm, blando, con múltiples vasos sanguíneos en su superficie, blando, que envolvía por completo el útero y ambos anexos, estos tenían características macroscópicas normales (Figura 2), el pedículo principal estaba adherido a la pared posterior de la vagina. El resto de la cavidad abdominal se observaba sin lesiones, no se palparon adenomegalias ni pélvicas ni paraaórticas. Se realizó histerectomía total abdominal con salpingooforectomía bilateral, exéresis del tumor y, en vista de que la biopsia peroperatoria reportó hallazgos sugestivos de mixoma peritoneal, se realizó apendicetomía. La paciente evolucionó de manera satisfactoria, se egresó a las 48 horas del acto quirúrgico. Se recibió la biopsia definitiva que reportó tumor retroperitoneal con hallazgos histológicos compatibles con neoplasia mesenquimática tipo angiomioma agresivo (Figura 3), tamaño 18,5 x 15,4 x 8,1 cm, embolismo vascular sanguíneo ausente, necrosis ausente, actividad mitótica 0 en 10 campos de alto poder, infiltrado inflamatorio linfocitario peri e intralesional escaso y focal, bordes de resección libres de neoplasia. Cuerpo uterino, cuello uterino, ovarios, trompas de Falopio, apéndice cecal y líquido peritoneal,

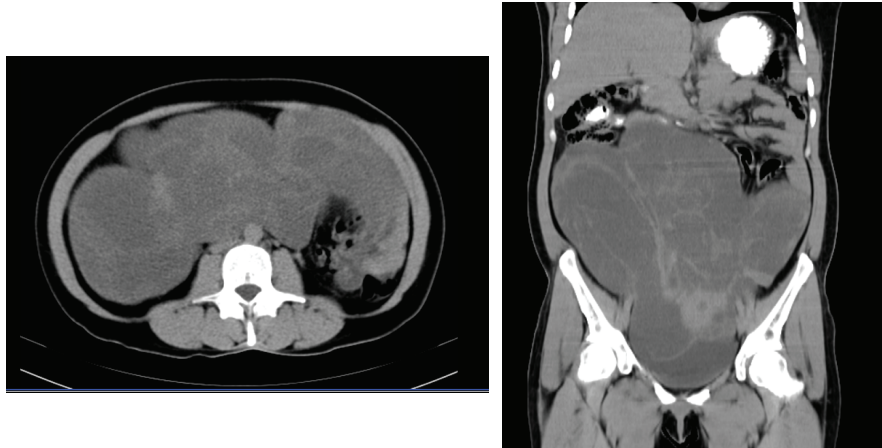


Figura 1.

A la izquierda se observa un corte transversal de la tomografía computarizada, donde se aprecia lesión multilobulada, heterogénea, de aspecto arremolinado. A la derecha en un corte coronal, se aprecia que ocupa la totalidad de la cavidad abdominal y pélvica.

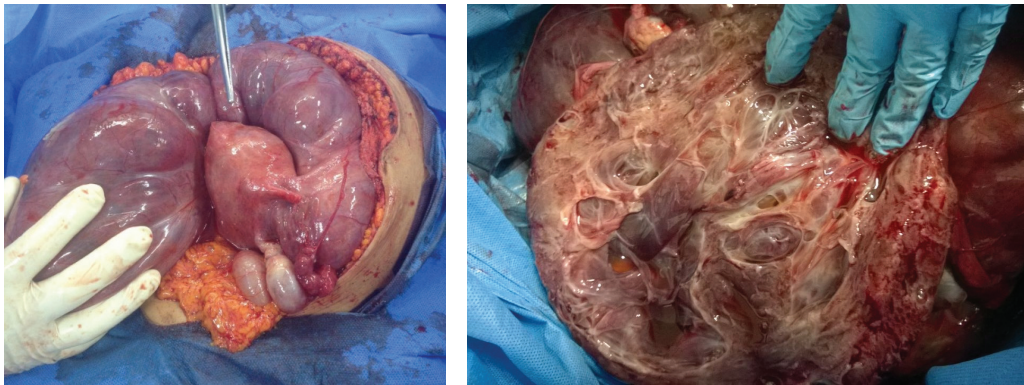


Figura 2.

A la izquierda, luego de realizar la laparotomía se evidencia el tumor multilobulado, vascularizado, gelatinoso que rodea al útero y sus anexos. A la derecha se aprecia la característica gelatinosa del tumor.

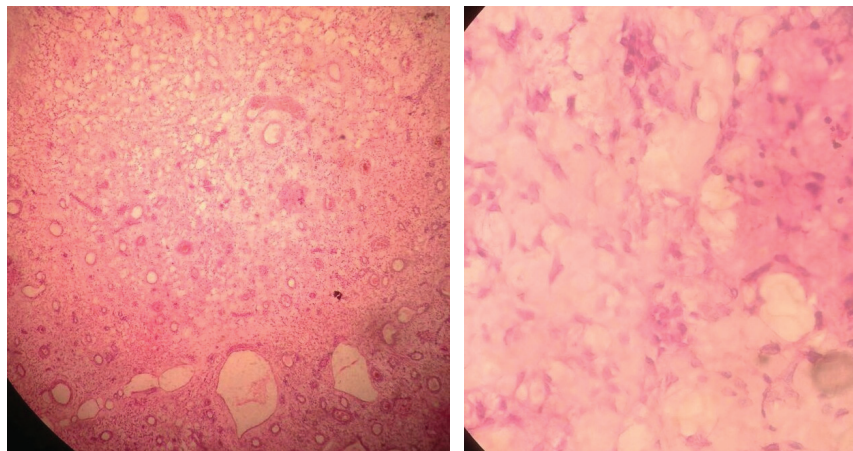


Figura 3.

A la izquierda se presenta un corte con hematoxilina y eosina a 4 X y a la derecha a 40 X. Se aprecian las células fusiformes, las dilataciones quísticas y el estroma mixoide.

sin evidencia de neoplasia. Se solicitó estudio de inmunohistoquímica, sin embargo, la paciente no contaba con recursos económicos para el estudio. La paciente fue evaluada tres meses después de la intervención, estaba asintomática, la ecografía abdomino-pélvica no mostraba evidencias de lesión. Al examen físico, el abdomen era blando, depresible, no se palpaban megalias; la cúpula vaginal no tenía lesión macroscópica ni colposcópica; la citología vaginal fue negativa para lesión intraepitelial o malignidad. En reunión de servicio se decidió mantener en controles estrictos cada tres meses con examen clínico, anamnesis y ecografía y control tomográfico cada 6 meses.

## DISCUSIÓN

El angiomixoma agresivo es una neoplasia benigna de estirpe mesenquimal descrita por primera vez por Stepeer y Rosai (2), en 1983, caracterizada por la presencia de fibroblastos y miofibroblastos fusiformes en un estroma mixoide de crecimiento lento y localización preferencial en la pelvis y periné femenino. La Organización Mundial de la Salud (OMS) los clasifica como tumores de diferenciación incierta (5). Han sido descritos casos también en vulva, vagina, cavidad uterina, vejiga, retroperitoneo, espacio isquiorrectal, recto y extremidades inferiores (6). Debido a que es más frecuente en las mujeres que en hombres con una relación 6:1 se sugiere que el estado hormonal tiene relación con la misma (7). Es una patología tan rara que, para 2010, solo se habían reportado 150 casos (8). La paciente que se presenta refirió aumento de volumen abdominal de larga data y de manera progresiva, cónsono a lo descrito respecto a su evolución y crecimiento lento. En el Servicio de Ginecología Oncológica, Servicio Oncológico Hospitalario (IVSS), es el primer caso que se reporta, incluso en la base de datos nacional no se han reportado casos.

El término de angiomixoma agresivo se acuñó en vista de la naturaleza vascular predominante, la alta tasa de infiltración a órganos vecinos y las altas tasas de recurrencia debido a una resección incompleta del mismo (9).

La edad de la paciente es de 39 años. Rakesh y

col. (4), en 2007, describieron que el angiomixoma agresivo es más frecuente durante la edad reproductiva, aunque muestra un rango de edad de presentación muy amplio, que oscila entre los 11 y 82 años, con un pico de incidencia entre la tercera y quinta décadas de la vida (10). Bai y col. (11), en 2013, describieron una casuística de 13 casos en Pekín, China, evidenciaron que la edad promedio de presentación fue de 37 años.

El cuadro clínico es variable dado que son tumores grandes con crecimiento lento. Los síntomas son inespecíficos y pueden incluir la sensación de masa palpable, que los pacientes refieren como pesadez, o de incomodidad en pelvis (1), de hecho, lo único que refirió esta paciente fue el aumento de volumen, sin otro síntoma asociado.

Debido a su rareza, el diagnóstico preoperatorio es difícil de sospechar (12), es así como en la reunión de servicio, previa al acto quirúrgico, se concluyó como tumor abdomino-pélvico de probable origen ovárico. Bai y col. (11) describieron el diagnóstico preoperatorio de dos casos: uno con biopsia y otro con aspiración con aguja fina.

Los estudios de imagen son importantes, como en la evaluación de toda tumoración abdomino-pélvica, con la finalidad de determinar la localización, relación con estructuras vecinas y sospechar infiltración de las mismas. No se ha descrito un patrón específico, en lo que si concuerda la literatura es que se describen como tumores heterogéneos con abundante vascularización a predominio periférico. Tanto por tomografía como por resonancia magnética, la apariencia del tumor es típica: isodensa al tejido muscular y con apariencia característica en remolino debido al componente vascular (12). Los estudios de imagen de la paciente describieron la tumoración multilobulada y heterogénea; a nivel tomográfico se describe la presencia de densidades entre 15 y 27 UH, es decir, isodensa con el músculo (10 a 40 UH), además se apreció la imagen arremolinada previamente descrita.

Bai y col. (11) sugieren que ante la presencia de una masa abdomino-pélvica de estas características se solicite una resonancia magnética nuclear (RMN) ya

que esta permite delimitar tejidos blandos y descartar infiltración tumoral de los tejidos adyacentes. En este caso no se solicitó RMN, por fortuna no hubo infiltración de órganos vecinos, ya que la mayor sospecha se presentó a nivel vejiga y de pared posterior de vagina, pero no hubo lesión de estos órganos y los bordes de resección fueron negativos.

No cabe duda que el análisis histopatológico es el estándar de oro para el diagnóstico del angiomixoma agresivo, planteándose duda incluso en la propia biopsia peroperatoria como ocurrió en el presente caso, siendo la biopsia definitiva la que concluyó el diagnóstico.

Desde el punto macroscópico, se suelen describir como tumoraciones blandas, con proyecciones digitiformes, no encapsulados, multilobulados, con masas polipoideas edematizadas, de consistencia gomosa o gelatinosa (13). La patóloga lo describió como una tumoración pediculada, lobulada, de serosa brillante, con trayectos vasculares visibles, heterogénea, con dilataciones de aspecto quístico y áreas sólidas esponjosas, de color grisáceo y consistencia blanda. No describió cápsula.

Desde el punto de microscópico, se describen células ahusadas, con citoplasma bien definido, estroma fibromixoide, vasos con paredes hialinizadas, es raro observar necrosis, atipias celulares y figuras mitóticas (11). En el caso que se presenta, no se evidenció ningún tipo de atipia celular y, como ya se mencionó, los bordes eran negativos. El tamaño de la lesión en la biopsia definitiva fue de 18,1 x 15,4 x 8,1 cm. No se ha demostrado correlación entre el tamaño tumoral y el riesgo de recurrencia (14).

Al hablar de patología poco frecuente siempre se piensa en la inmunohistoquímica para asegurar el diagnóstico sospechado y garantizar al paciente el manejo apropiado. Sin embargo, no existen marcadores inmunohistoquímicos específicos para este tipo de tumores. Se ha descrito positividad fuerte para CD34, SMA, positividad moderada para desmina, negativa para S 100 y un índice de proliferación bajo (15). Por su naturaleza dependiente de hormonas estos tumores muestran positividad para receptores de estrógenos y progesterona (16). A esta paciente se le solicitó el estudio de inmunohistoquímica, pero

por problemas de índole económico la paciente no los pudo realizar.

El tratamiento de estos tumores es quirúrgico, es así como la mayoría de los autores como Simó y col. (17), concluyen que la exéresis radical del tumor es la norma, si se realiza completa es curativa en 100 % de los casos. Sin embargo, y debido al carácter agresivo y a las dificultades técnicas quirúrgicas debido a su morfología y su naturaleza infiltrativa local, se han reportado tasas de recurrencia de entre 9 % y 72 % (2). En este caso, la elección fue netamente quirúrgica, con márgenes que fueron reportados como negativos, lo que favorecería una probabilidad baja de recurrencia de la enfermedad. Una alternativa terapéutica es la utilización de análogos de GnRH, basado en el hecho de la naturaleza hormonal de estos tumores. Es así que un diagnóstico peroperatorio de estas lesiones asociado con los hallazgos clínicos pudiera evitar una cirugía mutilante apoyándose en el uso de los análogos de GnRH (18). A nivel de la vulva se han descrito casos en los que la resección completa no ha sido posible y el uso de estos fármacos ha asegurado una respuesta completa (19, 20).

Los estudios de seguimiento o control deben realizarse dependiendo de los resultados de la cirugía. Una cirugía con resección total es curativa, pero, debido a la inserción del tumor que puede ser a planos profundos o de difícil acceso, una resección completa es sumamente difícil. Los estudios de seguimiento son necesarios para planear una nueva intervención quirúrgica en caso necesario y no por la sospecha de actividad metastásica a distancia. Los estudios de control se deberán realizar en el área afectada, el uso del ultrasonido es importante debido a su accesibilidad y bajo costo, lo que conlleva a menor exposición a radiación en el caso de la TC o a menor tiempo de adquisición en el caso de la RMN (12).

Hasta el momento, no existe consenso sobre la frecuencia de visitas médicas que deben realizar estos pacientes, en este caso se concluyó en realizar la anamnesis, examen físico con control ecográfico cada tres meses y tomográfico semestral. Se indicará cambio del patrón de frecuencia si existe algún síntoma a considerar. Para Bai y col. (11),

el seguimiento debe ser durante largo tiempo y considerar el uso de la RMN como herramienta imagenológica.

Al hablar de recurrencias, cabe acotar que el tratamiento usado ha sido análogos de GnRH (11) y en otros casos con fracaso a esta terapéutica se ha aplicado radioterapia con éxito (14).

Finalmente se han descrito casos de enfermedad metastásica, uno de ellos con enfermedad a nivel parénquima pulmonar (11).

## CONCLUSIÓN

El angiomixoma agresivo es una tumoración rara que debe ser conocida por todo ginecólogo, siendo importante reportar todos los casos que sean diagnosticados para contribuir al conocimiento de esta patología. La principal arma terapéutica es la cirugía, tratando de realizar la resección lo más óptima posible (R0), es decir sin enfermedad residual, para disminuir la probabilidad de recurrencia. Igualmente se deben considerar otras opciones como el uso de los análogos de GnRH de manera neo adyuvante y adyuvante. La radioterapia se puede considerar en casos de recaída.

## REFERENCIAS

- Rudra S, Banerji RN, Mani NS. Aggressive Angiomixoma. *Med J Armed Forces India*. 2007;63 (4):386-387.
- Steeper TA, Rosai J. Aggressive angiomixoma of the female pelvis and perineum. Report of nine cases of a distinctive type of gynecologic soft-tissue neoplasm. *Am J Surg Pathol*. 1983;7(5):463- 475.
- Castillo-Pinto F, Soria-Céspedes D, Torres-Lobatón A, Cruz-Ortiz H, Morales-Palomares MA, Gutiérrez-Díaz-Ceballos E, et al. Angiomixoma agresivo vulvoperineal: estudio clínico e inmunohistoquímico en cuatro mujeres mexicanas. *GAMO* 2009; 8 (4): 166 – 171.
- Rakesh S, Ratan V. Case 106: Aggressive Angiomixoma. *Radiology*. 2007; 242: 625 - 627
- Sutton BJ, Laudadio J. Agresive Angiomixoma. *Arch Pathol Lab Med*. 2012; 136 (2): 217 - 221
- Abdulkader I, Cameselle J, Forteza J. Angiomixoma agresivo de vulva. *Rev Esp Patol* 2003; 36 (4): 441 - 446.
- Mathieson A, Chandrakanth S, Yousef G, Wadden P. Aggressive angiomixoma of the pelvis: a case report. *Can J Surg*. 2007; 50 (3): 228 - 229.
- Dove S, Remoué P, Valo I, Ybarlucea LR, Panel N, Fondrinier E. Unusual female pelvic tumour: aggressive angiomixoma. *Eur J Obstet Gynecol Reprod Biol*. 2008; 137 (1): 123 - 125.
- Akbulut M, Demirkan NC, Çolakoglu N, Düzcan E. Aggressive angiomixoma of the vulva: A case report and review of the literature. *APJ*. 2006; 3: 1 – 4.
- Mojarrieta JC, Navarro S, Joan A, Díaz I, Amigó M, Franco S, et al. Angiomixoma agresivo. Presentación de 2 casos. [Internet] Castilla (España): Séptimo Congreso Virtual Hispanoamericano de Anatomía Patológica; 2005. [Revisado abril 2017]. Disponible en: [http://www.conganat.org/7congreso/vistaImpresion.asp?id\\_trabajo=297](http://www.conganat.org/7congreso/vistaImpresion.asp?id_trabajo=297)
- Bai HM, Yang JX, Huang HF, Cao DY, Chen J, Yang N, et al. Individualized managing strategies of aggressive angiomixoma of female genital tract and pelvis. *Eur J Surg Oncol*. 2013; 39 (10): 1101 - 1108.
- Vega-Gutiérrez AE, Ramírez-Arellano M. Angiomixoma agresivo: lo que el radiólogo debe saber. *Anales de Radiología México* 2013; 12 (1): 45 - 50.
- Wiser A, Korach J, Gotlieb WH, Fridman E, Apter S, Ben-Baruch G. Importance of accurate preoperative diagnosis in the management of aggressive angiomixoma: report of three cases and review of the literature. *Abdominal Imaging*. 2006; 31 (3): 383 - 386.
- Suleiman M, Duc C, Ritz S, Bieri S. Pelvic excision of large aggressive angiomixoma in a woman: irradiation for recurrent disease. *Int J Gynecol Cancer*. 2006; 16 (Suppl. 1): 356- 360.
- Bigby SM, Symmans PJ, Miller MV, Dray MS, Jones RW. Aggressive angiomixoma [corrected] of the female genital tract and pelvis--clinicopathologic features with immunohistochemical analysis. *Int J Gynecol Pathol*. 2011; 30 (5): 515 – 513.
- Bazot M, Lafont C, Roussel A, Jarboui L, Nassar-Slaba J, Thomassin-Naggara I. [Soft tissue characterization of the female pelvis with MRI]. *J Radiol* 2010; 91 (4): 453 – 464.
- Simó M, Zapata C, Esquius J, Domingo J. Agresive Angiomixoma of the female pelvis and perineum. Report of two cases and review of the literature. *Br J Obstet Gynaecol*. 1992; 99 (11): 925 – 927.
- Han-Geurts IJ, van Geel AN, van Doorn L, M den Bakker, Eggermont AM, Verhoef C. Aggressive angiomixoma: multimodality treatments can avoid mutilating surgery. *Eur J Surg Oncol*. 2006; 32 (10): 1217 – 1221.
- McCluggage WG, Jamieson T, Dobbs SP, Grey A. Aggressive angiomixoma of the vulva: dramatic response to gonadotropin-releasing hormone agonist therapy. *Gynecol Oncol*. 2006; 100 (3): 623 – 625.
- Fine BA, Munoz AK, Litz CE, Gershenson DM. Primary medical management of recurrent aggressive angiomixoma of the vulva with a gonadotropin-releasing hormone agonist. *Gynecol Oncol*. 2001; 81 (1):120 – 122.